In the name of Allah, the Most Gracious, the Most Merciful

LA FACULTÉ .Net

SEEK KNOWLEDGE

Copyright disclaimer

"La faculté" is a website that collects copyrights-free medical documents for non-lucratif use.
Some articles are subject to the author's copyrights.
Our team does not own copyrights for some content we publish.
"La faculté" team tries to get a permission to publish any content; however , we are not able to contact all the authors.
If you are the author or copyrights owner of any kind of content on our website, please contact us on: facadm16@gmail.com
All users must know that "La faculté" team cannot be responsible anyway of any violation of the authors' copyrights.
Any lucrative use without permission of the copyrights' owner may expose the user to legal follow-up.

Enseignement du Module d'Anatomie Pathologique
3ème Année de Médecine
2016/2017

LES TUMEURS MÉSENCHYMATEUSES

PLAN

I/-généralités –terminologie
II/-les facteurs pronostiques
III/- le grade histopronostique
IV/-les tumeurs du tissu conjonctif commun
1-fibrome
2-fibrosarcome
V/tumeurs vasculaires
1-TBs
les hémangiomes
les lymphangiomes
2-angiosarcomes
3-le sarcome de kaposi
VI/les tumeurs musculaires
1-rhabdomyomes
2-rhabdomyosarcomes
3-les leiomyomes
4-les leiomyosarcomes

VII/les tumeurs adipeuses
1-lipomes
2-liposarcomes
VIII/les tumeurs cartilagineuses
1-les chondromes
2-les chondrosarcomes
IX/les tumeurs osseuses
1-les osteomes
2-les osteomes osteoides
3-les osteosarcomes

I/Généralités –terminologie

- Le terme de tumeur mésenchymateuse est synonyme de tumeur des tissus mous (tissu conjonctif commun et spécialisé)
- Les TBs: préciser le nom du tissu d'origine auquel on ajoute le suffixe ome (fibrome-lipome –angiome)
- Les TMs :le nom du tissu d'origine auquel on ajoute le suffixe sarcome (liposarcome-angiosarcome- fibrosarcome)

Tissus d'origine	Tumeurs bénignes	Tumeurs malignes
Muscles striés	Rhabdomyome	Rhabdomyosarcome
Muscles lisses	Léiomyome	Léiomyosarcome
Tissu synovial	Ténosynovite à cellules géantes	Synovialosarcome
Tissus fibreux	Fibrome	Fibrosarcome
	Fibromatose	
Graisse	Lipomes	Liposarcome

I/GÉNÉRALITÉS -TERMINOLOGIE

La classification des tumeurs conjonctives repose actuellement sur le type de tissu formé par la tumeur (différenciation) et non plus sur la cellule à partir de laquelle la tumeur est supposée naitre (histogenèse).

Chaque type tumoral est divisé en tumeurs bénignes et malignes, et pour certains types apparait une troisième catégorie: les tumeurs de malignité intermédiaire.

Les tumeurs bénignes conjonctives sont plus fréquentes. Elles sont habituellement de petite taille, superficielles.

Elles ne métastasent pas, mais peuvent récidiver localement si l'exérèse est incomplète.

Classiquement: Absence de nécrose tumorale, d'atypie cyto-nucléaire et mitoses rares.

Les tumeurs malignes conjonctives sont appelées sarcomes. Elles sont rares (1 % des cancers).

Si les cellules tumorales sont peu différenciées, il est parfois difficile d'en préciser la nature (utilité de l'IHC, de la biologie moléculaire, ME).

I/GÉNÉRALITÉS

L'analyse histologique appréciera :

- la morphologie des cellules tumorales (fusiformes, rondes) ;
- l'existence d'une différenciation ;
- l'importance et l'aspect de la vascularisation et du stroma ;
- la présence de remaniements (nécrose, calcification, hémorragie…).

II/LES FACTEURS PRONOSTIQUES

Les facteurs pronostiques importants sont :

- le type histologique
- la taille de la tumeur
- la localisation (superficielle ou profonde) de la tumeur
- l'état des limites de la résection chirurgicale
- le grade histopronostique.

III/LE GRADE HISTOPRONOSTIQUE

Le grade histopronostique des sarcomes des tissus mous comporte trois grades de malignité et repose sur l'évaluation de trois paramètres:

- le degré de différenciation tumorale;
- l'activité mitotique;
- la proportion de tissu tumoral nécrose.

IV/LES TUMEURS DU TISSU CONJONCTIF COMMUN

1 – FIBROMES:

Ce sont des proliférations bénignes, d'évolution lente.

- Ils sont constitués de fibroblastes associés à une plus ou moins grande quantité de fibres collagènes disposées en faisceaux.
- Ils peuvent siéger n'importe où dans le tissu conjonctif commun, mais s'observent surtout dans la peau et les voies aériennes supérieures (fosses nasales, rhinopharynx) où ils sont souvent très vascularisés

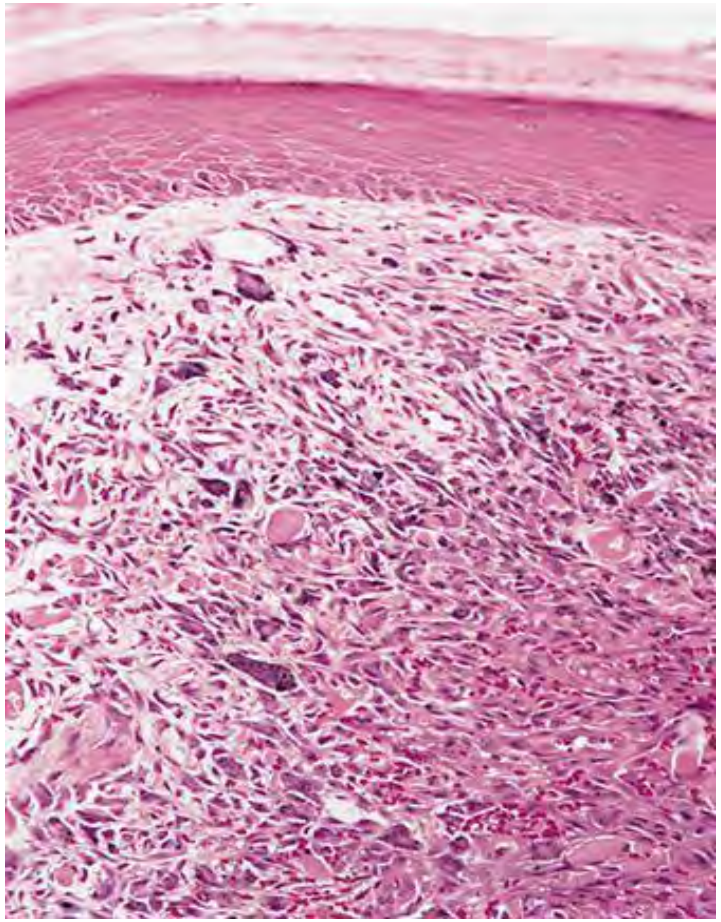

2-FIBROSARCOME

- Tumeur mésenchymateuse maligne
  -qui touche les sujets âgés de sexe masculin
  -de siège ubiquitaire
- Macroscopie:
  Tumeur non encapsulée, mais circonscrite de consistance dure et de coloration blanchâtre.
- Microscopie:
  prolifération de cellules fusiformes agencée en longs faisceaux entrecroisés, de densité cellulaire élevée avec atypies cyto-nucléaires et mitoses.
- Evolution:
  Récidives locales et métastases.

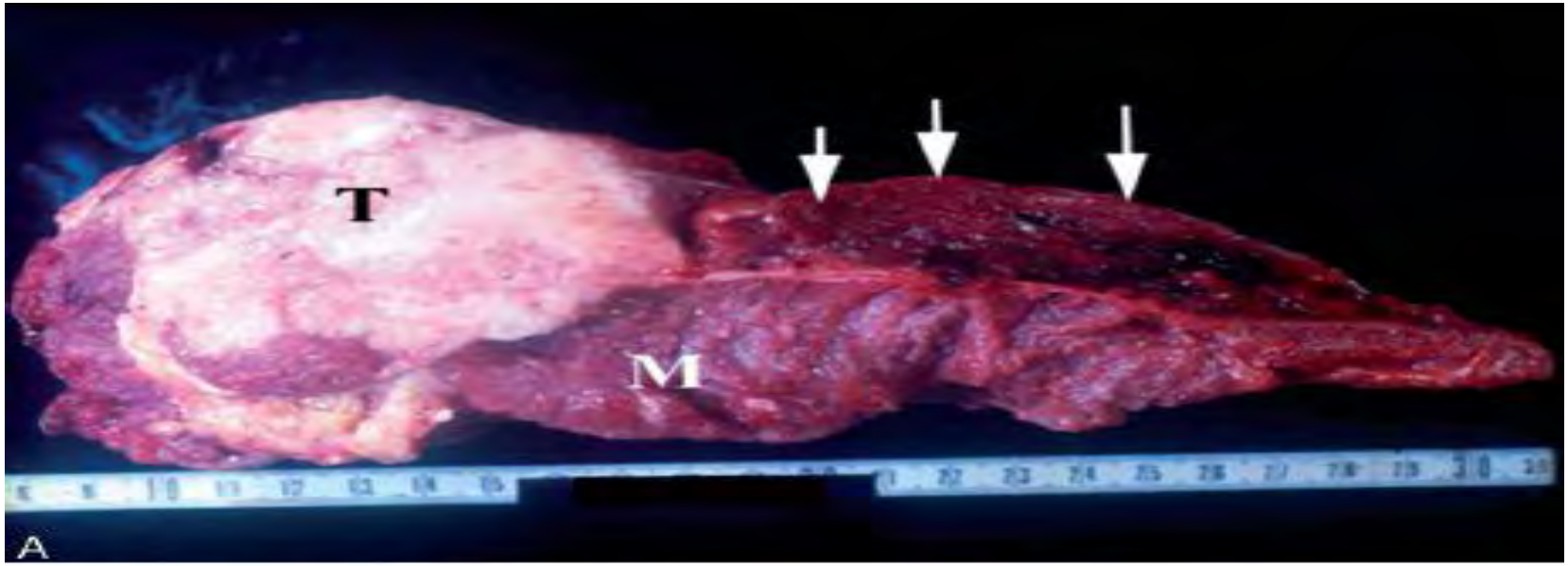
T
M
A

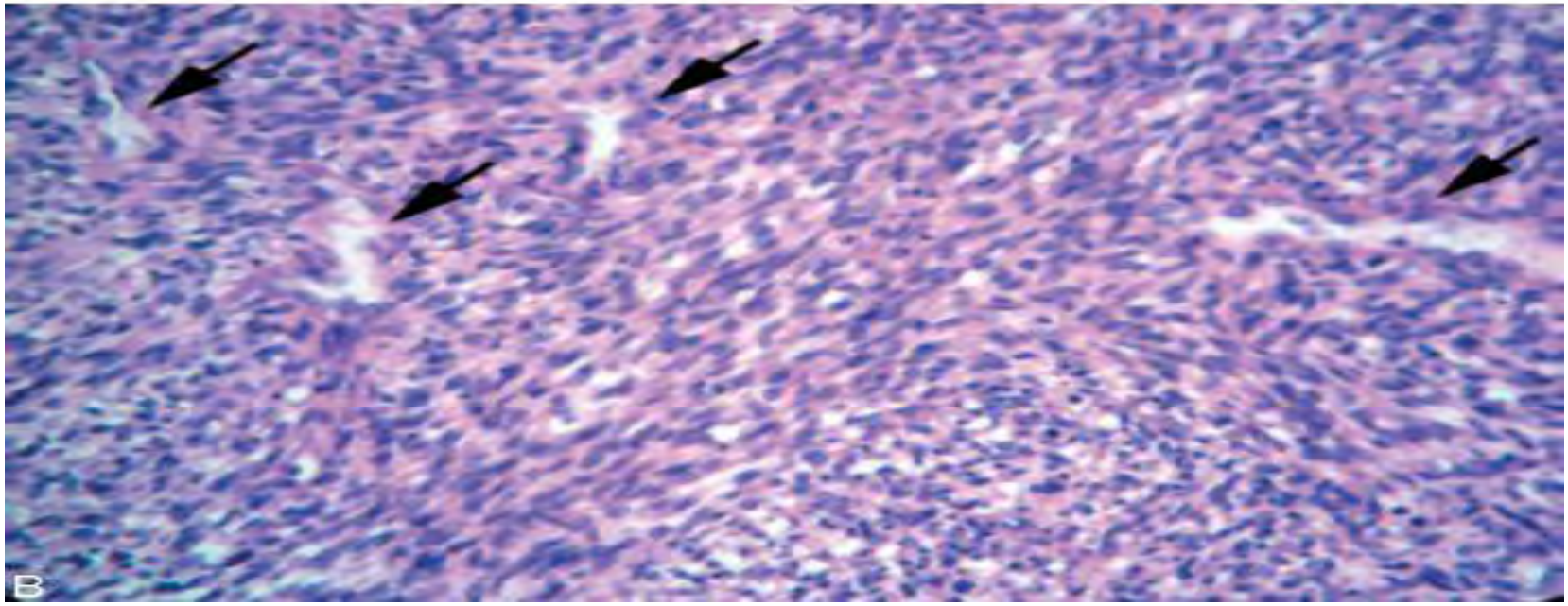
B

V/TUMEURS VASCULAIRES

1 -TUMEURS VASCULAIRES BÉNIGNES

On décrit plusieurs types en fonction de leurs origine

-les hémangiomes se développent à partir des vaisseaux sanguins

- les lymphangiomes à partir des vaisseaux lymphatiques.

LES HEMANGIOMES

Les hémangiomes capillaires

- Siege :peau et muqueuses
- Histologie: prolifération de petits vaisseaux

les hémangiomes caverneux

- siège: peau muscle ,foie
- Histologie:

Lacunes anastomosées contenant du sang séparées par des cloisons fibreuses bordées par des cellules endothéliales.

LES HEMANGIOMES

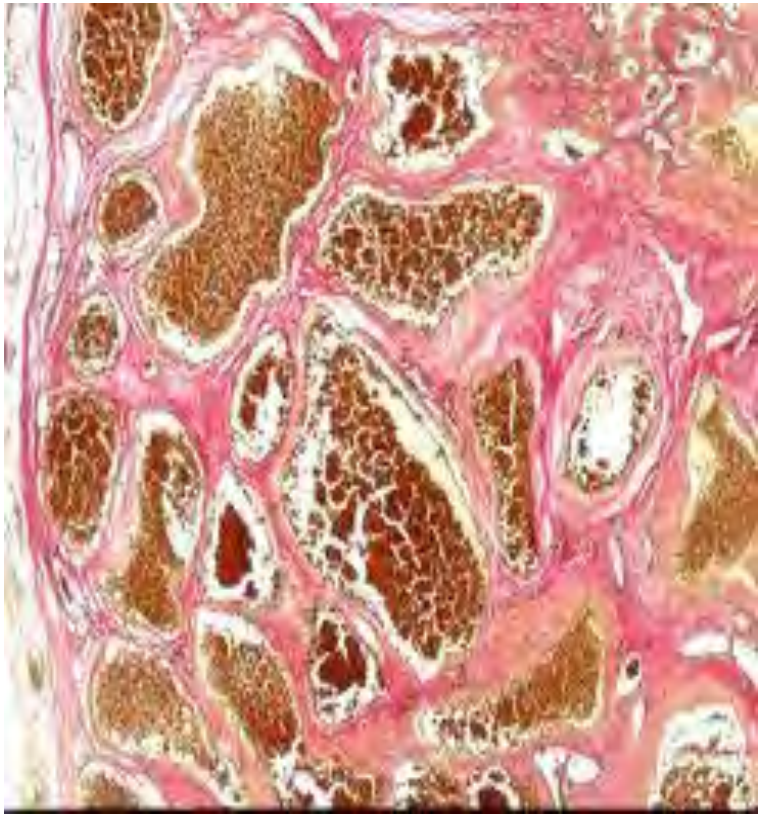

les hémangiomes caverneux

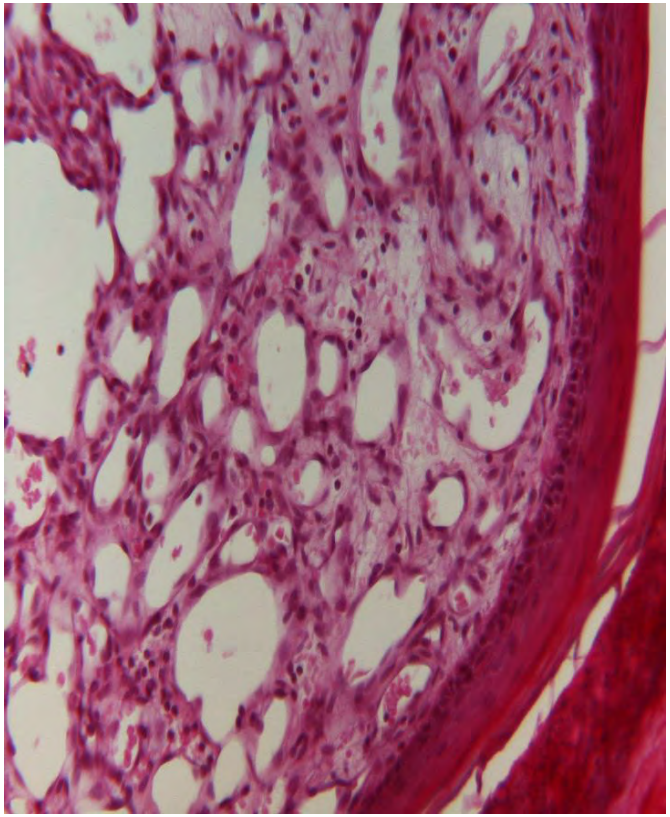

Les hémangiomes capillaires

LES LYMPHANGIOMES:

- Siege: cou,plancher buccal
- Histologie: prolifération de vaisseaux lymphatiques contenant de la lymphe

- les Angiomatoses : présence d'hémangiomes multiples caractérise divers syndromes.

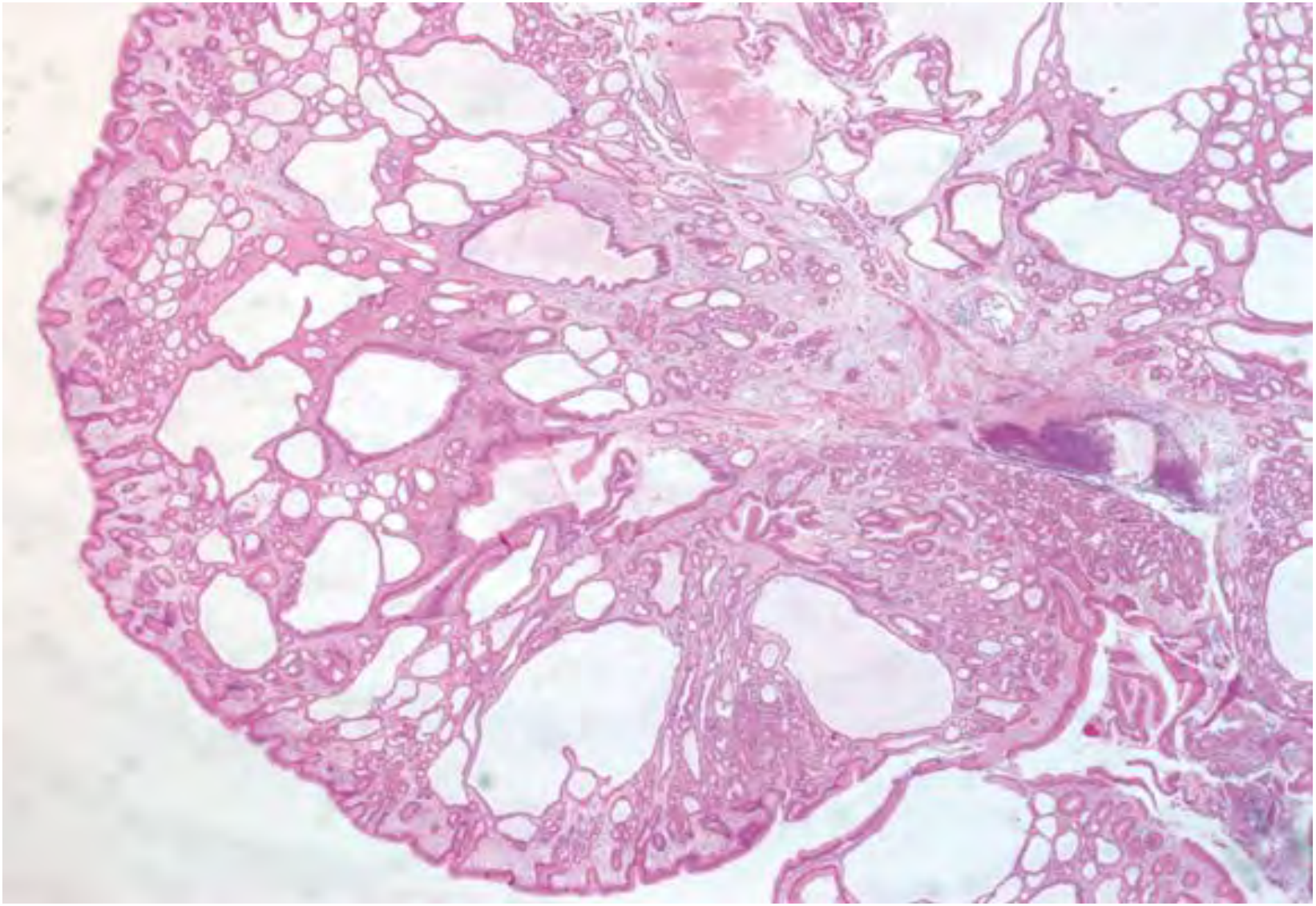

prolifération de vaisseaux lymphatiques contenant de la lymphe

2-ANGIOSARCOME

- Tumeur vasculaire maligne
- Siege: os, muscle, foie, rate,peau
- Macroscopie: masse hémorragique friable avec remaniements kystiques
- Histologie: prolifération cellulaire maligne avec cavités vasculaires contenant des hématies.

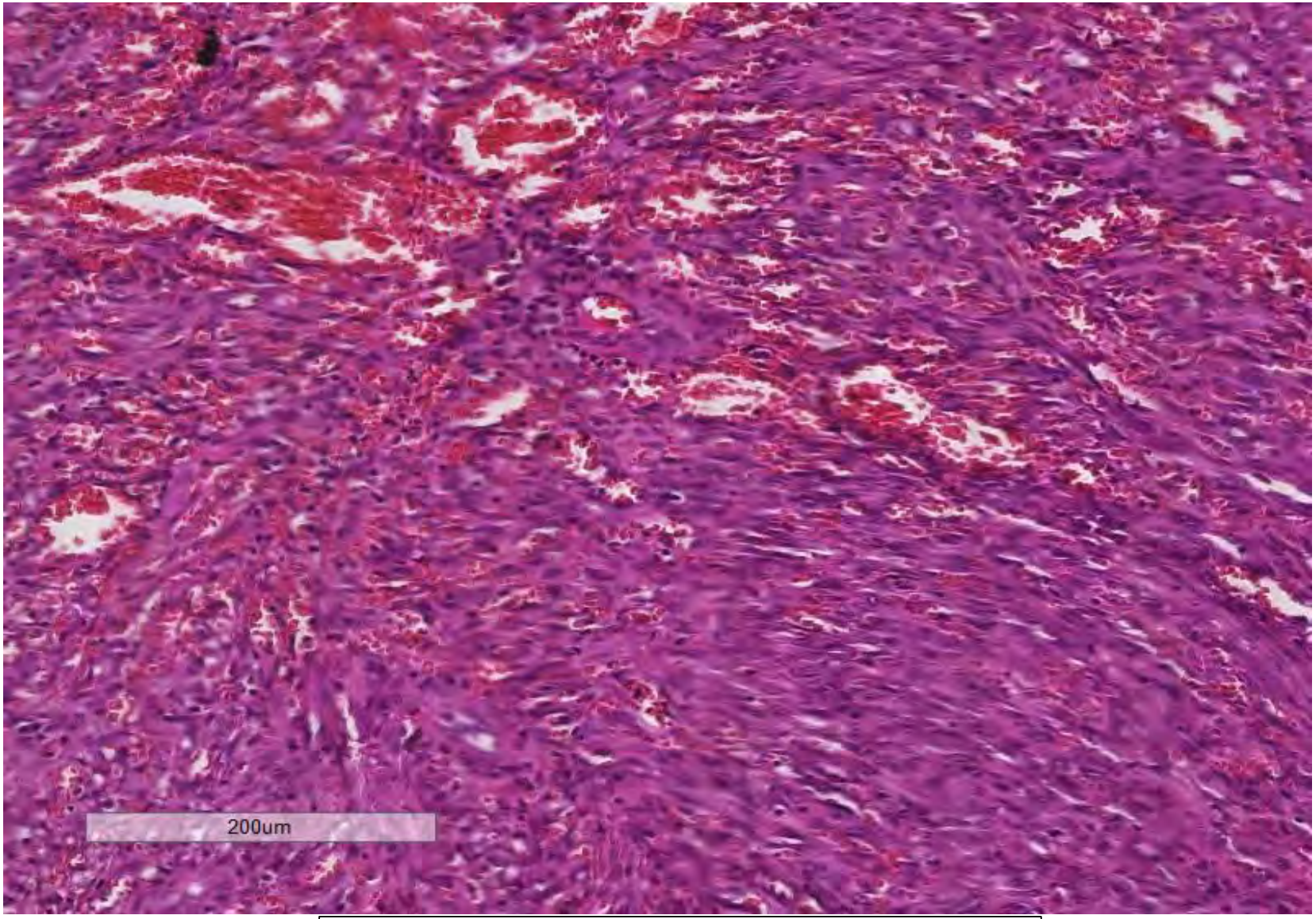

prolifération cellulaire maligne avec cavités vasculaires contenant des hématies.

3-LE SARCOME DE KAPOSI

- une prolifération de cellules fusiformes, creusée de fentes vasculaires séparées par du tissu collagène, parsemée de macrophages surchargés en hémosidérine.
- Cette tumeur est habituellement unique et localisée dans le derme chez les sujets âgés.
- Une forme d'évolution rapide avec localisations multiples (cutanées mais aussi viscérales) est décrite en Afrique mais aussi chez les sujets atteints de SIDA.

Sarcome de Kaposi

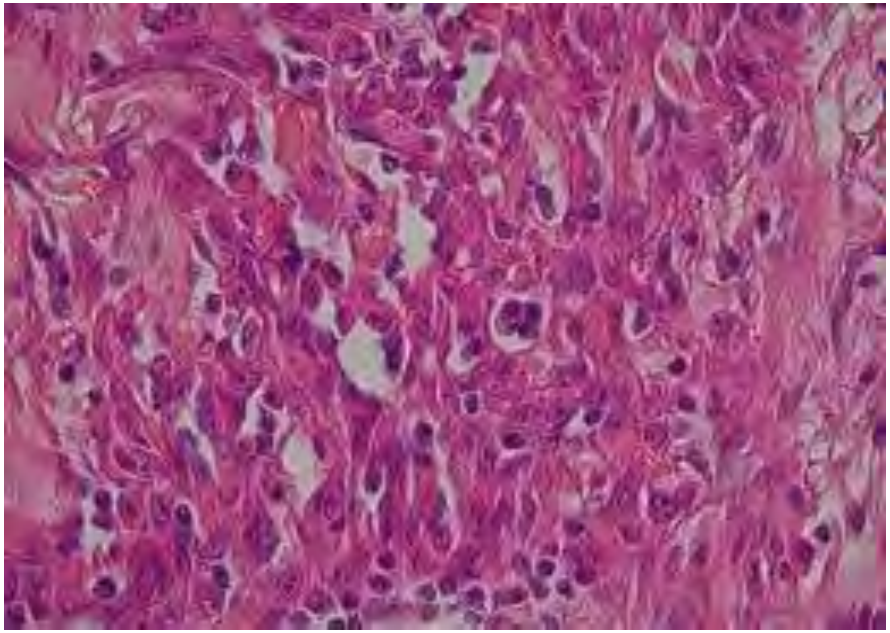

VI/LES TUMEURS MUSCULAIRES

LES TUMEURS MUSCULAIRES

1- les rhabdomyomes:

- Tumeur bénigne très rare ,issue du muscle strié
- Ex=rhabdomyome cardiaques

2-les rhabdomyosarcomes:

- Tumeurs de l'adulte ,siège au niveau des muscles des membres
- macroscopie: tumeur volumineuse mal limitée

  A la coupe aspect fasciculé avec remaniements necrotico-hemorragique
- Microscopie: prolifération de cellules néoplasiques volumineuses à cytoplasme acidophile avec noyaux volumineux.

LES RHABDOMYOMES

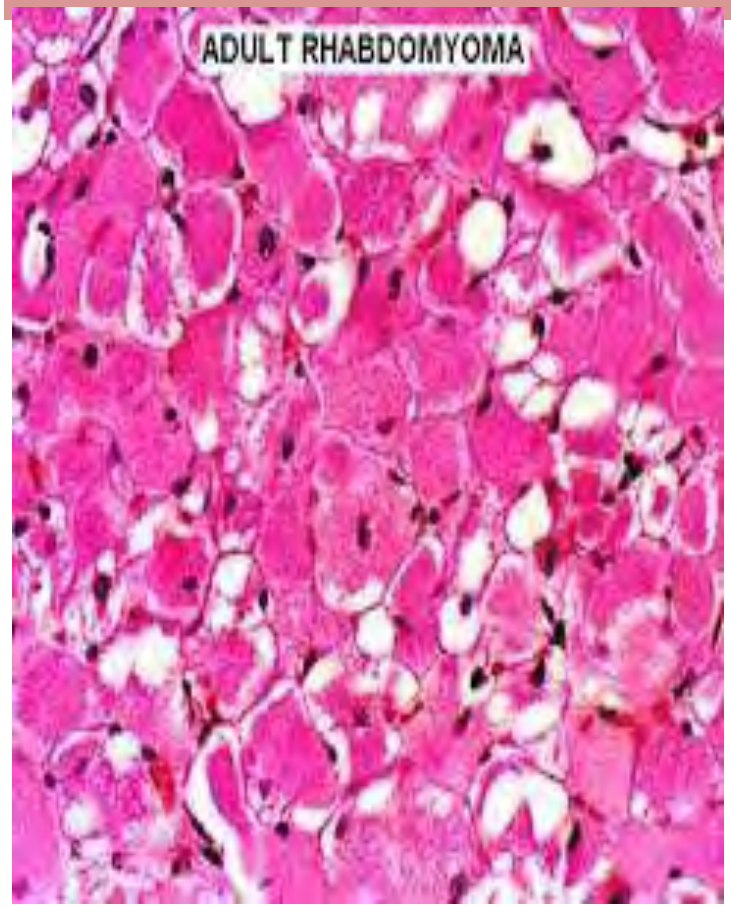

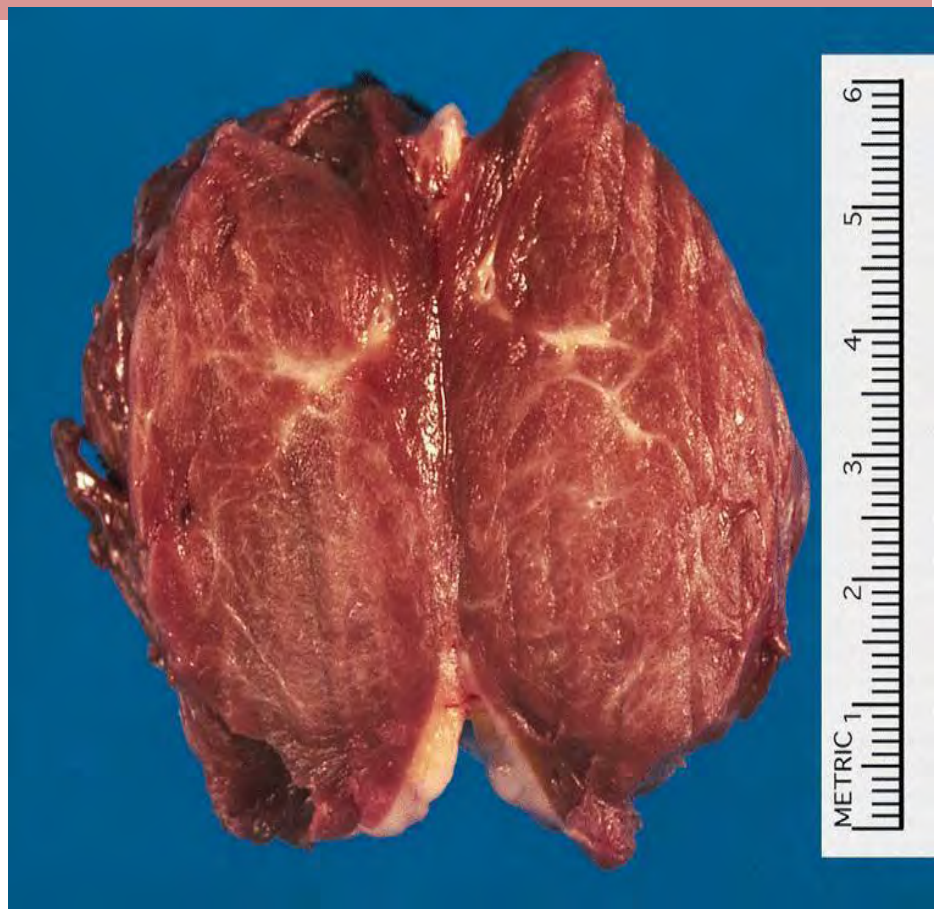

Différentiation morphologique

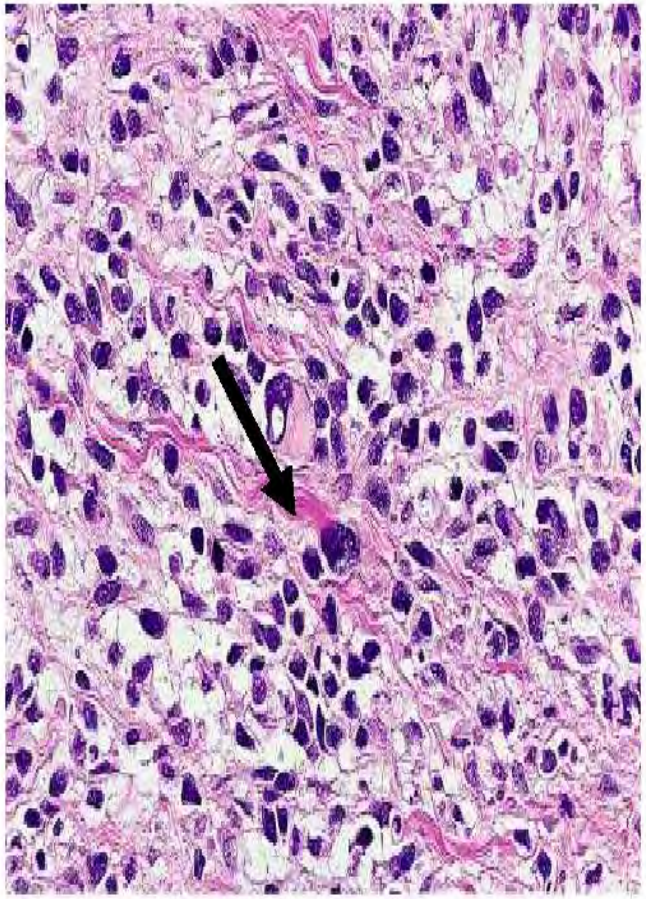

Rhabdomyosarcome: rhabdomyoblaste

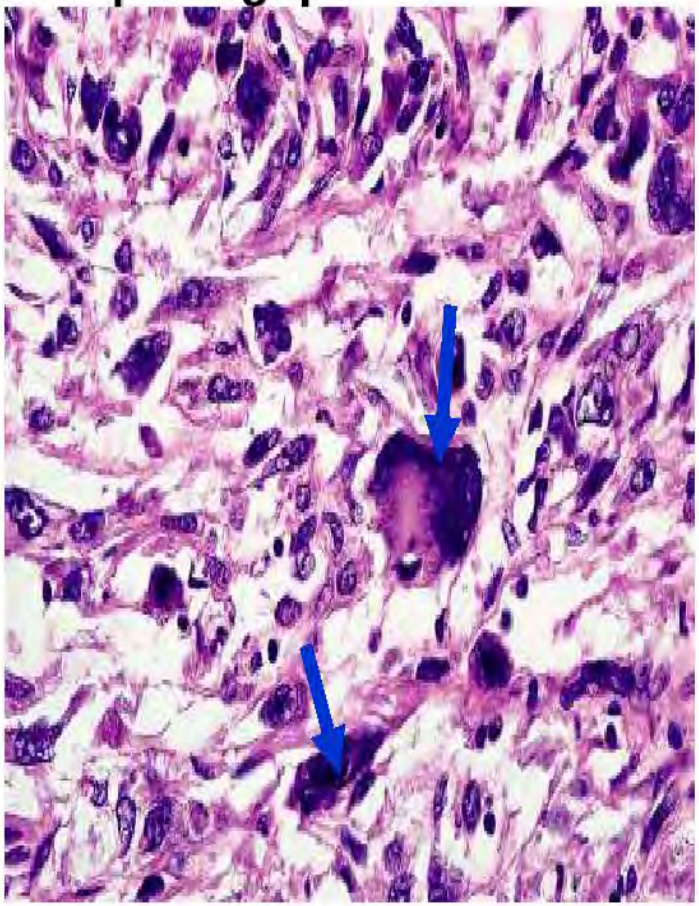

Rhabdomyosarcome
avec cellules anaplasiques.

3-LES LÉIOMYOMES

- sont des tumeurs musculaires lisses bénignes, fréquentes, bien différenciées.
- Ils sont extrêmement fréquents dans le corps utérin : les léiomyomes utérins, souvent multiples, parfois appelés à tort fibromes
- C'est une tumeur ronde, bien limitée, non infiltrante et sans atypies cytonucléaires, constituée de cellules musculaires lisses et de collagène .

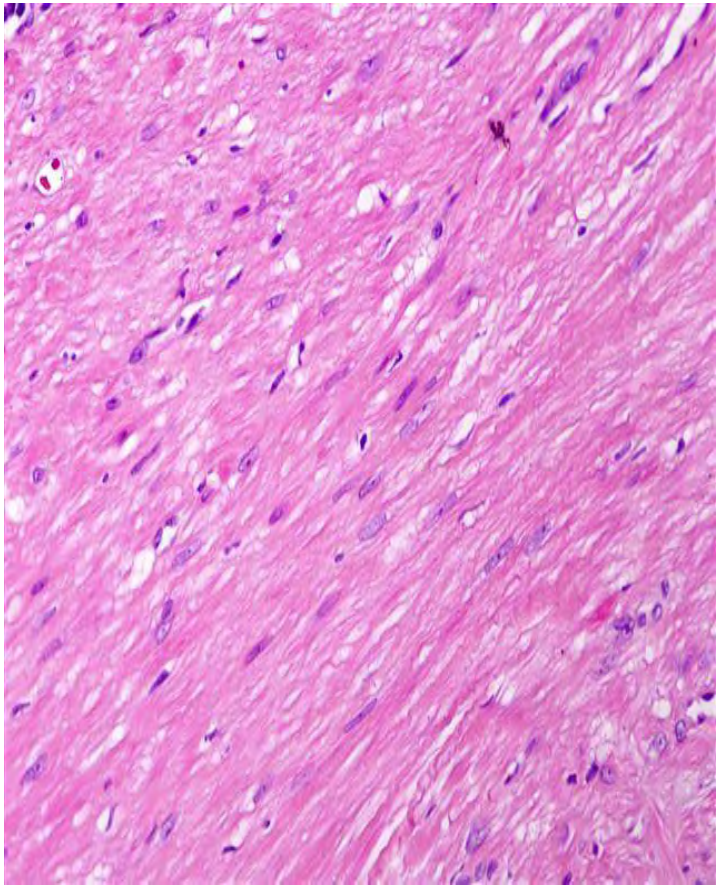

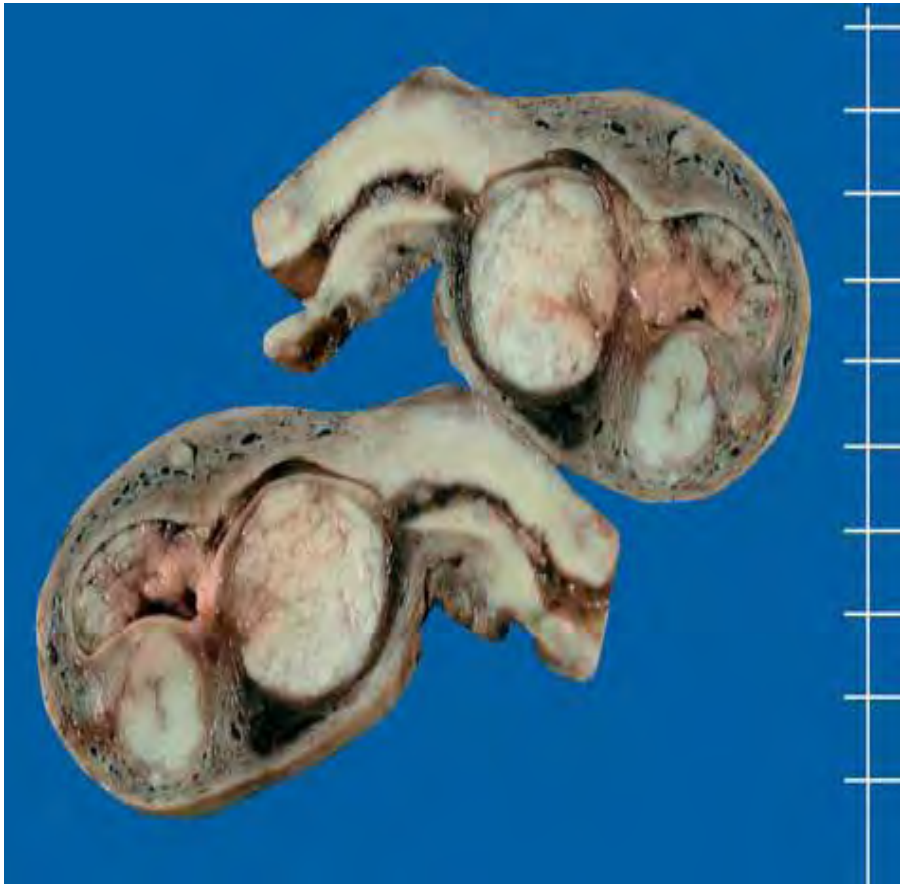

4-LES LÉIOMYOSARCOMES

- sont des tumeurs musculaires lisses malignes. Elles surviennent électivement chez l'adulte, tant au niveau de la peau que des viscères creux, dont l'utérus
- Elle infiltre la paroi, et comporte des atypies cytonucléaires et de la nécrose le plus souvent. C'est une tumeur rare et de mauvais pronostic

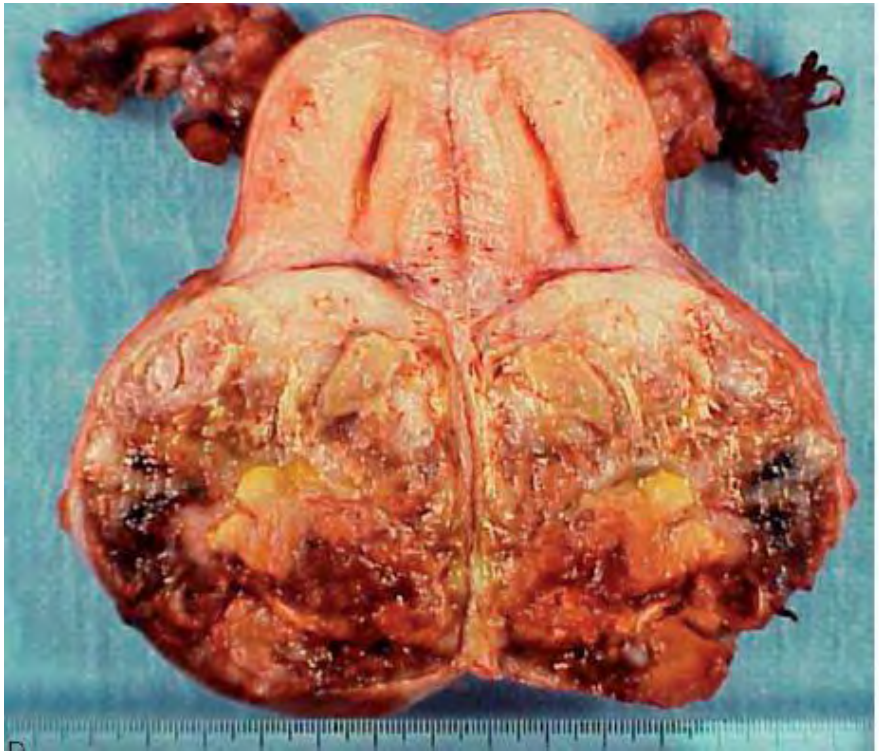

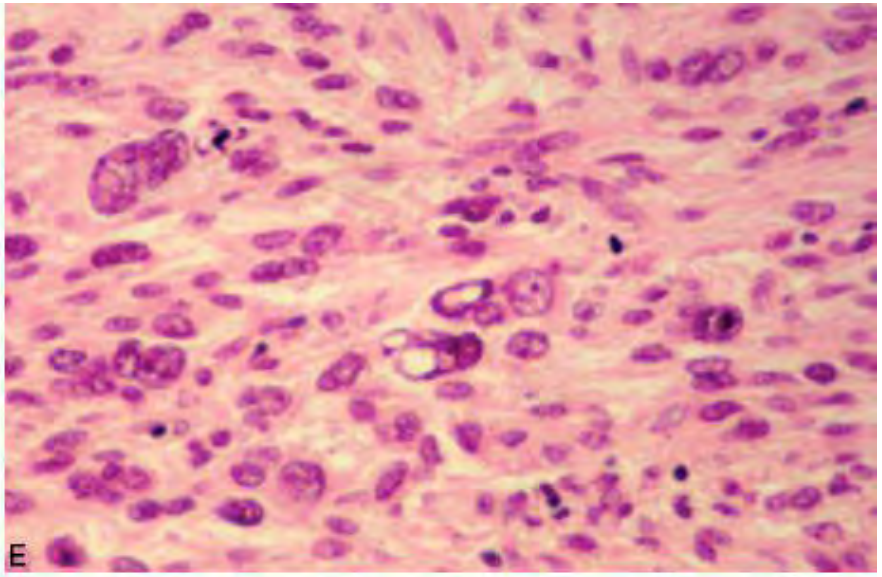
E

LEIOMYOME

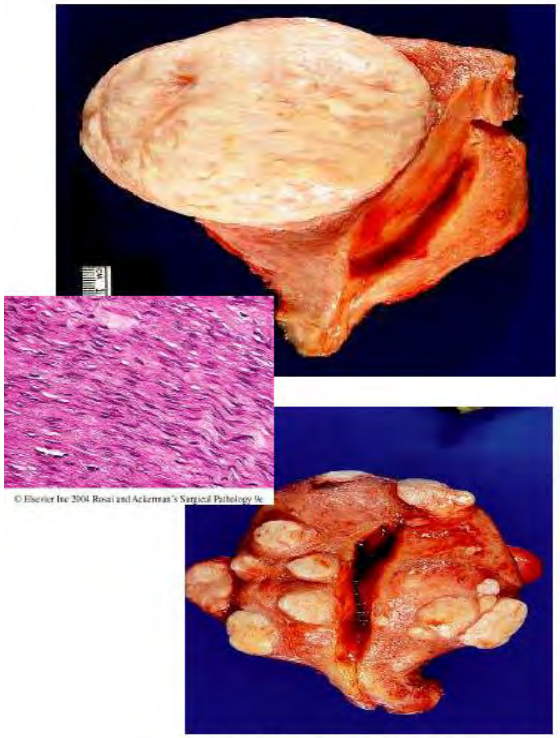

Leiomyomatose

LEIOMYOSARCOME UTERIN

VII/TUMEURS ADIPEUSES

1-LES LIPOMES

- Ce sont des tumeurs fréquentes.
- Les lipomes sont des tumeurs bénignes, superficielles, qui s'observent surtout après 45 ans.
- Ils sont constitués d'adipocytes, ressemblant à du tissu adipeux mature.
- L'aspect macroscopique est celui d'une tumeur homogène, flasque, jaunâtre

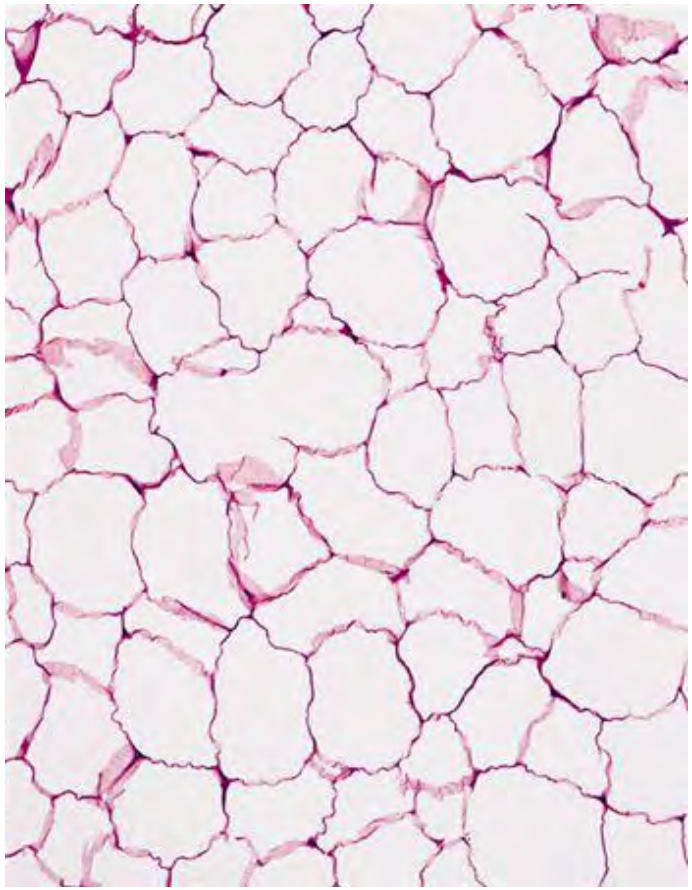

d'adipocytes, ressemblant à du tissu adipeux mature.

tumeur homogène, flasque, jaunâtre

2-LES LIPOSARCOMES

- Tumeurs mésenchymateuses malignes
- Siege: les membres ,retro péritoine ;tissu cutané
- Macroscopie: aspect multinodulaire; blanc jaunâtre de consistance molle
- Microscopie: on distingue plusieurs variétés histologiques:

- Liposarcome myxoide
- Liposarcome bien différencié
- Liposarcome pléomorphe

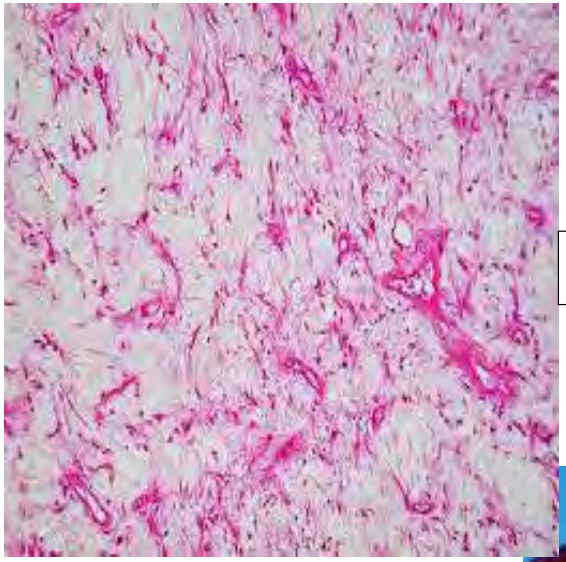

- Liposarcome myxoide

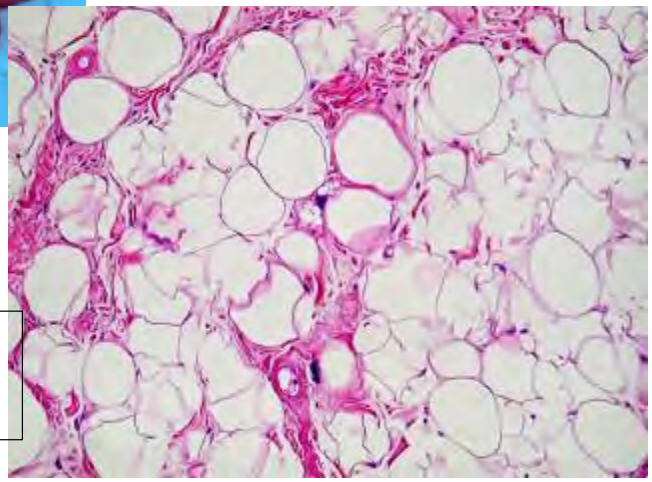

- Liposarcome bien différencié

VIII/LES TUMEURS CARTILAGINEUSES

1- LES CHONDROMES

- Siege: les os longs
- Chondromatose généralisée (maladie d'ollier risque de transformation maligne)
- Macroscopie:

  Tumeur nodularisée ou polylobée de couleur blanc-nacré
- Microscopie:

  Prolifération de chondrocytes réguliers dans une substance fondamentale cartilagineuse

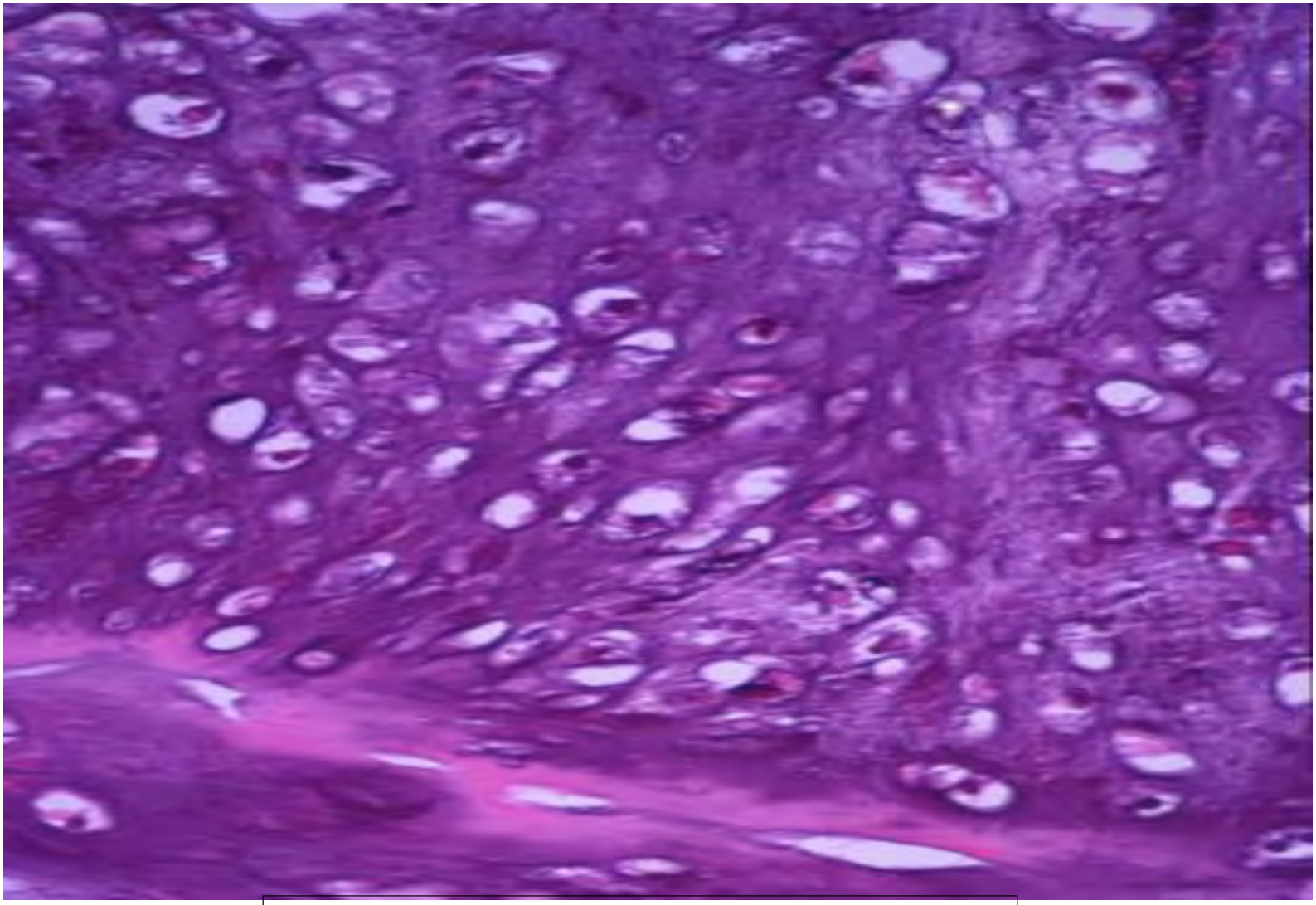

chondrocytes réguliers dans une substance fondamentale cartilagineuse

2-CHONDROSARCOME

- Age: tumeur de l'adulte
- Siege :tronc(bassin,omoplate,sternum) os long
- Macroscopie: tumeur de grande taille mal limitée d'aspect hétérogène
- Microscopie: le tissu tumoral est composé de lobules complètement séparés par du tractus fibreux fait de substance fondamentale dans laquelle baigne des cellules isolées ou regroupées siège des caractères cytologiques de malignité
- Evolution: lente locale métastases tardives

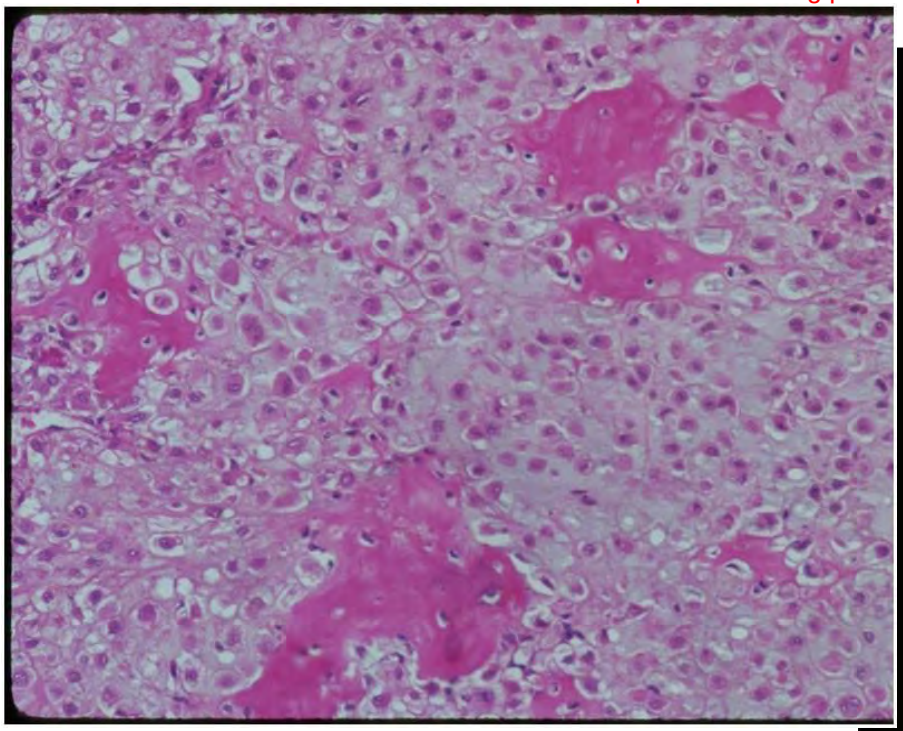

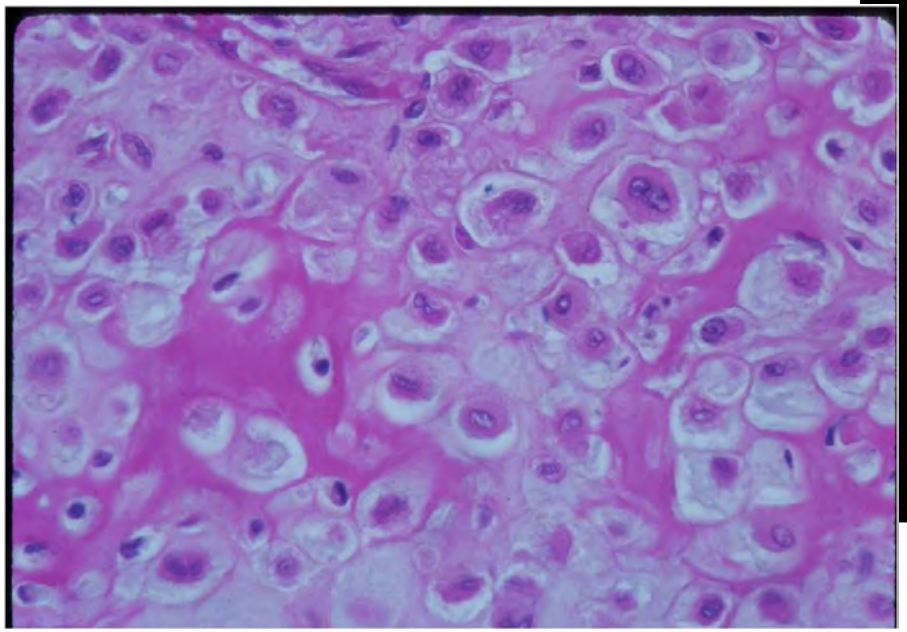

XI/LES TUMEURS DU TISSU OSSEUX

1-OSTEOME

- Le diagnostic des tumeurs osseuses repose sur: les données cliniques ,radiologiques et histopathologiques
- 1-osteome:
- Siège: crâne et os de la face
- Macroscopie: masse impacte d'os
- Microscopie: présence d'un tissu osseux mature bien différencié

2 – OSTEOME OTEOIDE:

- Siege: diaphyse des os longs
- clinique: douleurs
- Microscopie: présence d'un tissu conjonctif jeune richement vascularisé au sein duquel existe des travées osseuses.

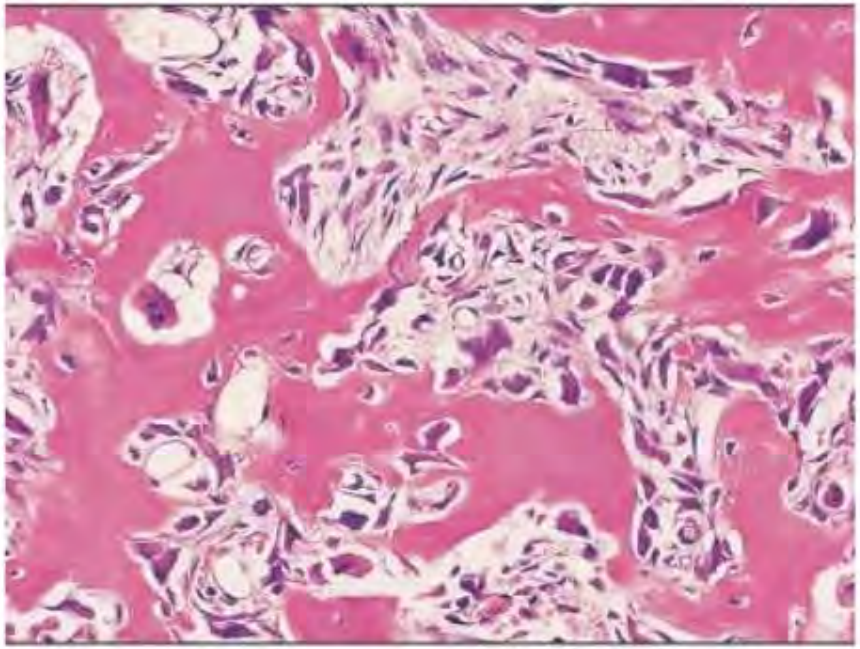

Elsevier Ltd. Fletcher: Diagnostic Histopathology o

Osteoid osteoma shows anastomosing irregular bony trabeculae with osteoblastic rimming embedded in a hypocellular fibrovascular stroma

3-OSTEOSARCOME

- âge : tumeur de l'enfant de l'adulte jeune
- Siege: métaphyse des os longs
- Macroscopie: tumeur blanchâtre molle friable qui détruit l'os et infiltre les parties molles
- Microscopie: aspect sarcomateux formant directement de l'os
- Evolution: pronostic sombre

tumeur blanchâtre molle friable qui détruit l'os et infiltre les parties molles

aspect sarcomateux formant directement de l'os